

# SÍNDROME DE POLAND

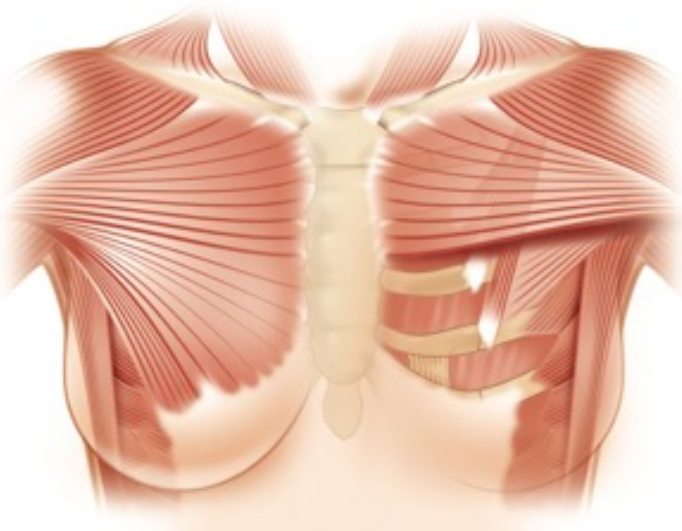
## CORRECCION TORACICA ASISTIDA POR ORDENADOR CON IMPLANTE DE SILICONA A MEDIDA

### DEFINICIÓN, OBJETIVOS Y PRINCIPIOS

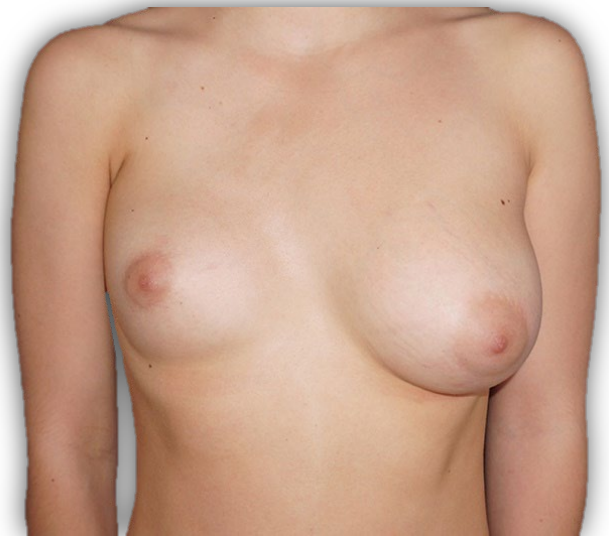El Síndrome de Poland es un conjunto de malformaciones congénitas relativamente raro. Alfred Poland, estudiante en anatomía, hizo la primera descripción clínica y anatómica completa en 1841. La forma completa combina una agenesia de los haces sterno-costillas (**Figura 1**) a una malformación de la mano ipsilateral.

Las formas clínicas son muy variadas, pero la agenesia de los sterno-costillas es constante. En las mujeres, frecuentemente hay una asimetría mamaria con hipoplasia de la mama y de la zona pezón/ areola ipsilateral. (**Figura 2**)

El Síndrome de Poland es una malformación rara, ya que la incidencia se estima en 1 de cada 30.000 nacimientos. Parece que hay una predominancia masculina (relación 3: 1). La mayoría de las publicaciones atestiguan la lateralización del Síndrome de Poland a la derecha, con una relación de 3 por 1.



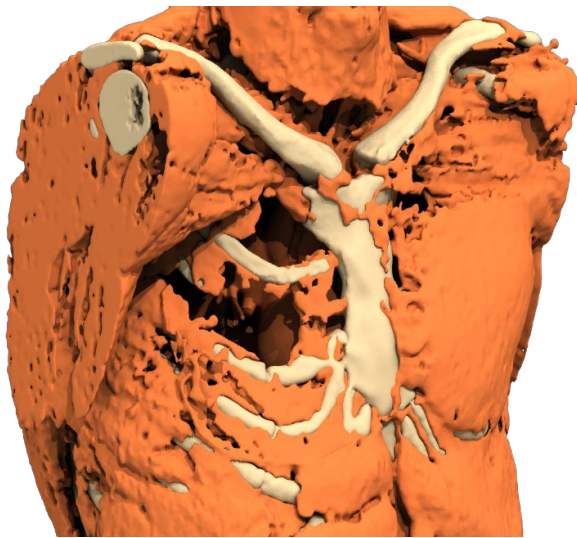
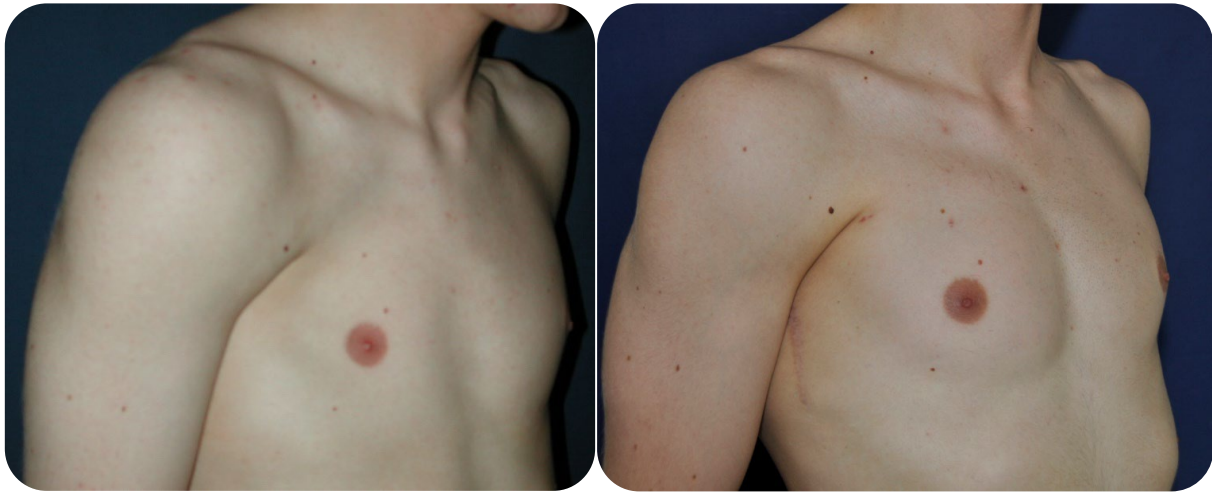*Figura 1*



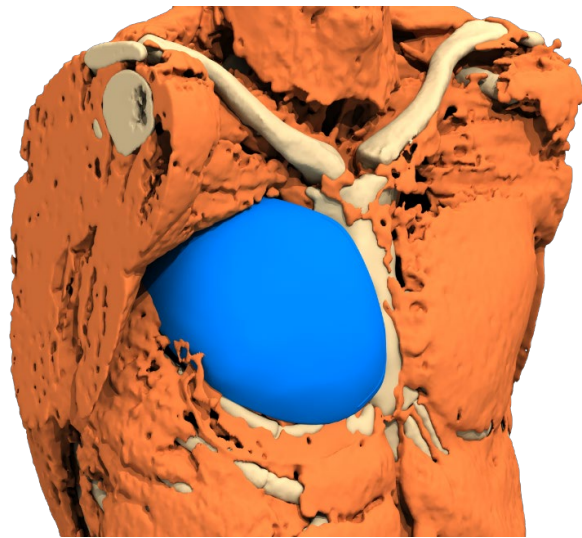
*Figura 2*

El objetivo de la cirugía reconstructiva es puramente morfológica, sin pretensión funcional, sobre todo porque los trastornos funcionales son menores y siempre bien compensados (disminución de la fuerza muscular).

El principio de la cirugía es un aumento de volumen de la zona torácica alcanzada por un implante personalizado para compensar la debilidad muscular (**Figura 3-4**). En segundo lugar, se puede prever la colocación de un implante mamario para el tratamiento de la atrofia de mama en mujeres, y potencialmente un trasplante de tejido adiposo adicional para el acabado.



*Figura 3*



*Figura 4*

Esta malformación a menudo no es bien aceptada físicamente y psicológicamente por el paciente, con una alteración de la confianza y un malestar, a veces profundos, hasta el complejo real. El impacto psicológico suele ser importante desde la adolescencia y perturba la imagen de sí mismo, las relaciones sociales y a veces indirectamente la práctica del deporte.

Es obligatorio esperar el final de la pubertad para realizar la intervención. O sea a partir de 14 años, cuando la impregnación hormonal y la deformación se estabilizan, aunque el crecimiento no está acabado. Si la morfología torácica cambia debido al crecimiento, se puede hacer un cambio de implante posteriormente.

Los implantes utilizados actualmente están hechos de un caucho o elastómero de silicona de grado médico: no hay envoltura ni producto de relleno. Los riesgos de desgaste o rotura son inexistentes. No hay riesgo de que se rompan, incluso a largo plazo : son definitivos e implantados para toda la vida. Un envoltura de exclusión fibrosa (cápsula) se crea rápidamente como alrededor de cualquier cuerpo extraño (acero, vidrio, nylon...) pero nunca hay reacción de rechazo mediante la producción de anticuerpos. Esta

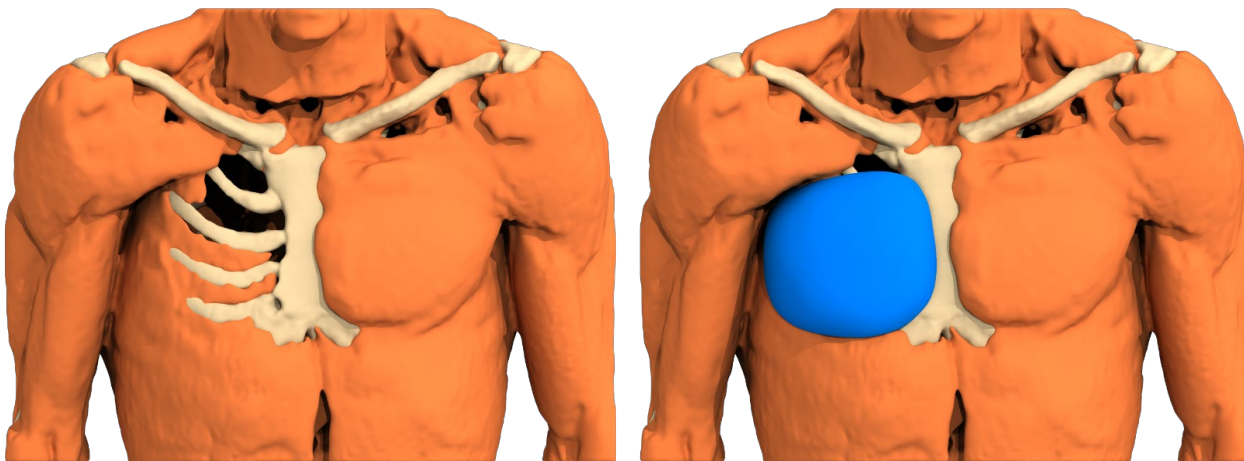
envoltura no puede retraerse sobre este implante incompresible: nunca se crea una "cáscara" (capsulitis adhesiva).

Estos implantes son únicos, específicos para cada paciente. Se pueden fabricar a partir de una moldura de pecho sobre la piel del paciente, o cada vez más por concepción asistida por ordenador (CAO) a partir de un escáner 3D de calidad (cortes de 1 a 1,2 mm).

## ANTES DE LA OPERACIÓN

Una consulta quirúrgica con un examen clínico permite informar a los pacientes respecto a las diferentes técnicas. Se asocia a un escáner 3D del tórax. Fotos se toman de delante y 3/4.

El escáner 3D del tórax se hace imperativamente con los brazos a lo largo del cuerpo y con cortes milímetros (de 1 a 1,2 mm). A partir de este scanner, una reconstrucción virtual del cuerpo del paciente se lleva a cabo por ordenador, para diseñar el implante virtual perfectamente adaptado a cada anatomía (**Figura 5**). Esta imagen se transformará en un prototipo de resina que servirá para el vertido de la silicona después de fabricar un molde de yeso. El implante de elastómero de silicona médica será finalmente esterilizado y entregado al cirujano apropiado.



*Figura 5: Concepción asistido por ordenador*

## TIPO DE ANESTESIA Y CONDICIONES DE HOSPITALIZACIÓN

El procedimiento se realiza bajo anestesia general completa con intubación en posición dorsal. Se requiere una hospitalización durante tres días, llegada el día antes de la operación y salida el día siguiente.

## INTERVENCIÓN

### Dibujo preoperatorio

El cirujano marca el eje medio vertical del tórax, el contorno del prototipo del implante y su posición exacta de altura (marcas scanner).

### Incisión de la piel



3D custom-made implants

La incisión es axilar, de unos 8 cm. Sigue directamente hasta el plano óseo costal preservando el pedículo neurovascular del músculo serrato anterior.

### **Desprendimiento**

Se sigue hasta los límites del compartimento dibujado en la piel.

### **Colocación del implante**

El implante estéril está hecho de goma de silicona de calidad médica. Esta firme en su centro en la parte más gruesa pero más flexible en los bordes afilados como el ala de un avión. Lo que facilita el plegar para su inserción facilitada con una incisión mínima.



*Implante estéril de elastómero de silicona de grado médico*

Se coloca en la bolsa subcutánea preparada a su tamaño exacto. El implante está totalmente estabilizado y no puede moverse ulteriormente, incluido hacia abajo.

## Cierre de la pared

Se hace en 2 planos con hilo absorbible: plano subcutáneo y sutura intradérmica de la piel.

A través de una hemostasia rigurosa, podemos prescindir de un drenaje de succión, lo cual acorta la duración de la hospitalización, la incomodidad y el riesgo de infección.

## Contención

El procedimiento se acaba con un vendaje y una contención circular.

Se advierte a los cirujanos sobre el riesgo de hematoma inducido por el uso de un drenaje de succión. El fuerte gradiente de depresión entre los dos planos lisos (tórax e implante) puede aspirar el coágulo de coagulación de las grandes arterias perforantes y provocar un sangrado temprano.

## DESPUES DE LA INTERVENCIÓN

El dolor postoperatorio suele ser de corta duración y es controlado por analgésicos de nivel 1. La ausencia de sección muscular reduce el dolor en comparación con otras intervenciones.

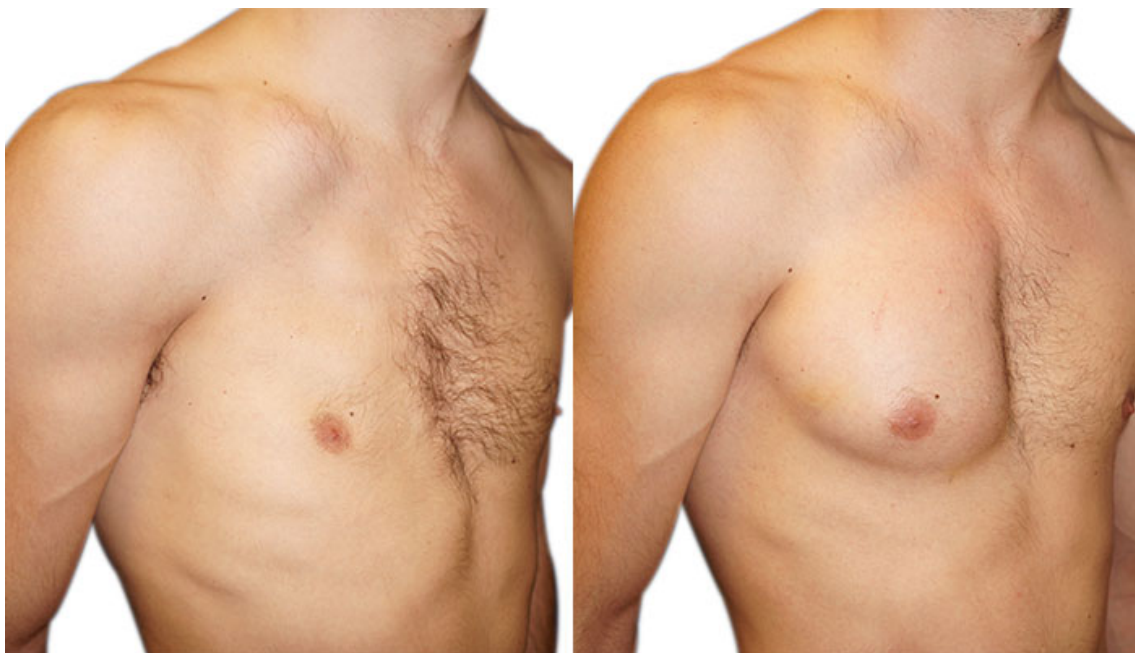Una malla de compresión torácica se mantiene día y noche durante un mes.

El derrame sero-hemático, seroso, es consistente, debido a la colección del edema en el bolsillo en contacto con el implante: impone una punción de evacuación el día de la salida y 8 días después.

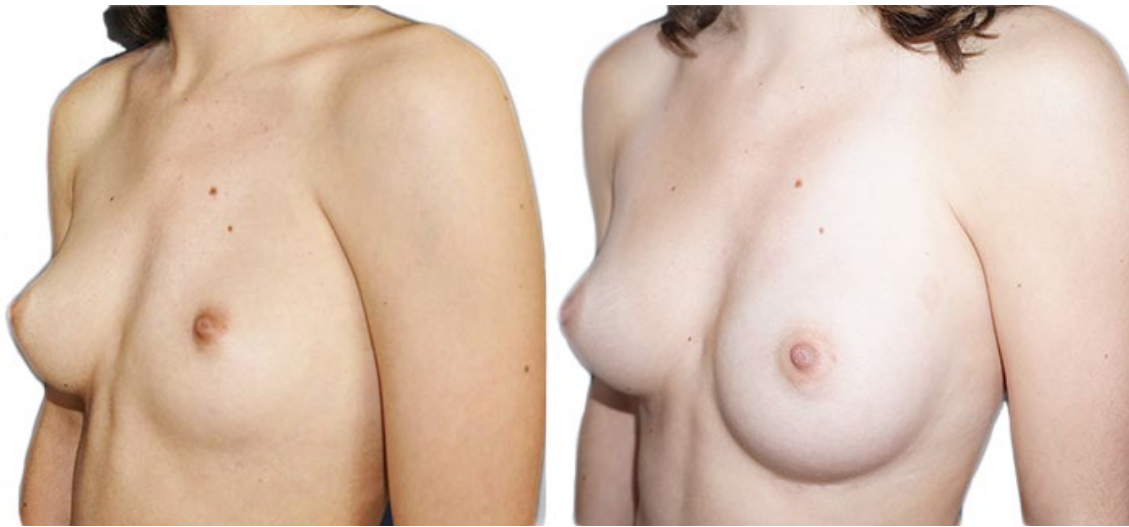La baja por enfermedad es de 15 días, hace falta parar la actividad deportiva durante tres meses; más allá, son posibles todos los deportes sin riesgo ni molestias.

## RESULTADO

Un plazo de dos o tres meses es necesario para evaluar el resultado morfológico. Es el tiempo necesario para la desaparición del edema y la mejora del confort que permite un retorno gradual al deporte. Se necesita un año para juzgar de la buena maduración de la cicatriz y de su discreción.



*Antes / después de la cirugía en un hombre*



*Antes / después de la cirugía en una mujer*

Las técnicas modernas de reconstrucción asistida por ordenador han mejorado aún más los resultados estéticos. La corrección del defecto es en una gran mayoría de los casos satisfactorio, pero la restauración anatómica de la simetría es raramente perfecta.

## POSIBLES COMPLICACIONES

La corrección del síndrome de Poland por implante a medida, llevada a cabo principalmente por razones morfológicas, sin embargo, es una cirugía real, que implica riesgos asociados como para cualquier intervención por más pequeña que sea.

Hay que distinguir las complicaciones relacionadas con la anestesia y las relacionadas con la cirugía:

- En cuanto a la **anestesia**, durante la consulta preoperatoria obligatoria, el anestesista informará al paciente de los riesgos anestésicos. Hay que saber que la anestesia puede causar reacciones impredecibles en el organismo y más o menos fácil de controlar. Sin embargo, mediante el uso de un anesestesiólogo - resucitador competente, los riesgos se han convertido estadísticamente muy bajos. Hay que tener en cuenta que las técnicas, los productos anestésicos y los métodos de control han mejorado enormemente en los últimos treinta años, ofreciendo una seguridad óptima, especialmente cuando se realiza la operación fuera de un contexto de emergencia y en una persona sana.
- En cuanto a la **intervención quirúrgica**, la elección de un cirujano plástico o torácico cualificado, competente, capacitado en este tipo de cirugía, permite limitar los riesgos, pero sin eliminarlos completamente.

En la práctica, la gran mayoría de las correcciones por implantes a medida de los Síndromes de Poland hechas respetando la normativa, no han encontrado problemas graves. El postoperatorio es sencillo y los pacientes están satisfechos con sus resultados, aunque la simetría no es perfecta. Sin embargo, pueden ocurrir complicaciones respecto a la operación.

### Complicaciones inherentes a la cirugía

#### • Derrames, infección

- **Efusión serosa**: esto no es una complicación, ya que es inconstante y transitorio

- **Hematoma**: la acumulación de sangre alrededor de la prótesis es una complicación temprana que puede ocurrir en las primeras horas. Si es importante, una recuperación en la sala de operaciones es preferible



3D custom-made implants

para evacuar la sangre y detener la hemorragia en su origen. Es muy excepcional si todas las precauciones de hemostasia se toman, los anticoagulantes y traumas proscritos, tales como la actividad física excesiva y prematura.

- **Infecciones:** no descrito hasta la fecha después de esta cirugía. la terapia con antibióticos disuasorios siempre se requiere pre operatorio, no se recomienda después.

- **Anomalías de cicatrización**

El proceso de cicatrización, implicando fenómenos bastante aleatorios, puede ser a veces que las cicatrices no sean en última instancia, más discretas de lo esperado. Pueden tener aspectos muy diferentes: ampliadas, retráctiles, adherentes, hiper o hipopigmentadas, hipertróficas (hinchadas) o, excepcionalmente, los queloides.

Esta posibilidad no suele ser un problema debido a la posición axilar de la cicatriz, escondida de forma natural.

- **Alteración de la sensibilidad**

La anestesia de la zona de la piel sobre el implante es constante que se resuelve espontáneamente de manera centrípeta en unos pocos meses.

- **Neumotórax**

Raro, se beneficiará de un tratamiento específico.

### **Riesgos relacionados específicamente con los implantes de elastómero de silicona a medida**

Son inexistentes, a diferencia de los implantes mamarios de gel de silicona flexibles.

- No se forman "pliegues" o aspecto de "ondas"
- No hay "cascara"
- No hay ruptura

Hemos visto que los implantes pueden considerarse como definitivos.

- Mala posición, desplazamiento

Un mal posicionamiento, o el desplazamiento secundario de los implantes, se evita mediante el respeto estricto de la técnica quirúrgica de colocación y la elección de una técnica de fabricación asistida por ordenador.

Puede ocurrir cuando el implante se coloca de forma muy temprana, lo que requiere a veces un cambio de implante.

- No seroma tardío peri-protésica a largo plazo

Debido a la gran variedad clínica del síndrome de Poland, se establecerá una estrategia de tratamiento individual, adaptada a la gravedad de la malformación, la edad del paciente y el sexo. Las técnicas de reparación propuestas deben ser seguras con una cicatriz discreta, puesto que la solicitud de corrección se hace por motivo cosmético.

En la actualidad, los avances permiten asociar según la demanda y según el tipo de malformación, una prótesis torácica a medida, un implante mamario o un injerto de tejido graso. Los colgajos pediculados del músculo ancho dorsal o colgajos libres y la reconstrucción ósea prácticamente no tienen su sitio en la estrategia terapéutica.



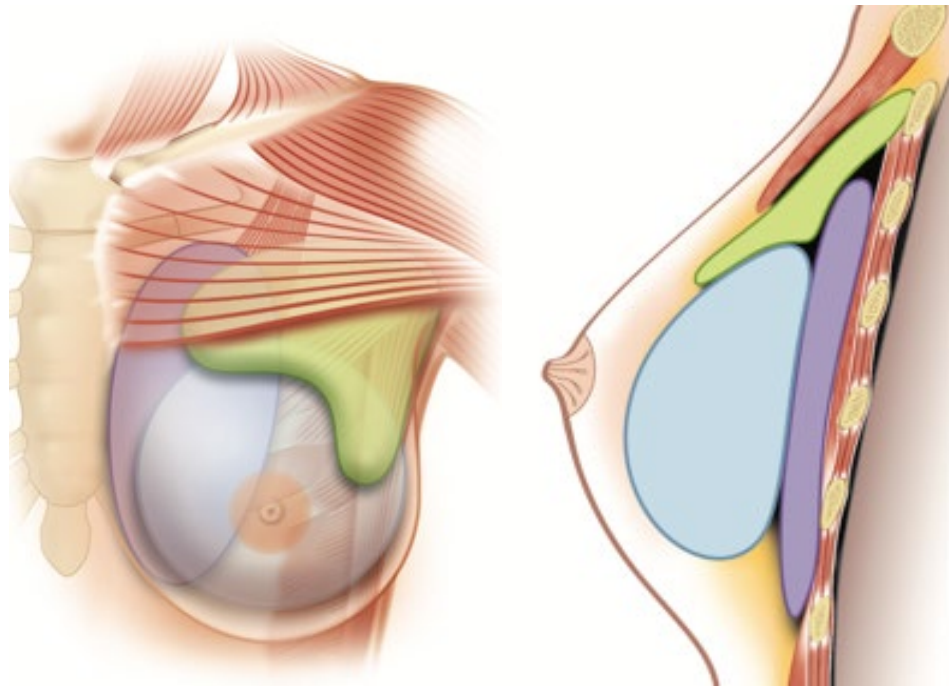


Figura 6: Implante torácico a medida (morado) y técnicas complementarias: implante de pecho (azul), trasplante de tejido adiposo (verde)

## HIPOPLASIA MAMARIA ASOCIADA EN LAS MUJERES

En caso de asimetría o hipoplasia mamaria asociada, es posible considerar la colocación secundaria de uno o dos implantes mamarios, pero, inevitablemente, después de un período mínimo de 6 meses.

La prótesis puede ser redonda o anatómica. Consiste en una cubierta de elastómero de silicona y de un producto de relleno. El producto de relleno utilizado más comúnmente es el gel de silicona. La cubierta puede ser lisa o con textura.

### Técnica quirúrgica

El procedimiento se realiza bajo anestesia general. La ruta preferida es la misma ruta axilar que por el implante torácico. Debido a la ausencia del músculo pectoral, el implante solo puede ser colocado en posición retroglándular – si hay glándula - sino se coloca por vía subcutánea. Por lo tanto, la posición subcutánea y la mala calidad de la piel exponen a un mayor riesgo de complicaciones. Una primera intervención que consiste en un injerto de tejido adiposo mejora la troficidad local, facilitando el gesto de implantación.

### Ventajas Inconvenientes

La principal "complicación" es la imperfección del resultado por la proyección de la prótesis en el segmento del pecho, amplificado por la depresión infraclavicular que no se corrige. Las otras complicaciones son las complicaciones inherentes a la colocación de un implante mamario.

## TRANSPLANTE DE TEJIDO ADIPOSO COMPLEMENTARIO



3D custom-made implants



Reinyección de grasa desarrollado por Coleman en 1986 pretende llenar las depresiones o restaurar los volúmenes. Se puede realizar al mismo tiempo que el la colocación de un implante mamario o en un tiempo posterior.

### Técnica quirúrgica

La grasa autóloga se toma mediante una jeringa de liposucción. Esta toma se centrifuga y la fase grasa intermediaria se reinyecta de la forma la menos traumática posible en el lugar que llenar. Este último se detecta antes de la operación mediante el trazado del contorno de la superficie atrófica y se prepara previamente por canulación activa, para una sección mas fácil de los tractos fibrosos. La grasa se reparte en inyecciones trazando en las tres dimensiones. Hay una pérdida del 30 al 50% del injerto. Pueden ser necesarias varias sesiones con unos meses de diferencia. Mejora el relleno de la depresión infraclavicular y más modestamente recrea el pilar axilar anterior.

### Ventajas Inconvenientes

Se trata de una técnica simple, pero que requiere un material especializado. El Lipofilling puede ser suficiente en las formas menores de Poland, pero suele ser utilizado en combinación con otra técnica. Un límite del método es la pobreza de las zonas donantes, en particular con los sujetos jóvenes y delgados. Las principales complicaciones son las necrosis de grasa y la falta de resultados. Finalmente, se necesitan generalmente varias sesiones. Las liposucciones iterativas no son triviales (irregularidades, celulitis en los sitios de muestreos iterativos).

## CONCLUSIÓN

Estos son los datos que queríamos aportarles en complemento de la consulta. Le recomendamos guardar este documento, leerlo después de la consulta y reflexionar con la cabeza fría.

Esta reflexión puede plantear nuevas preguntas y puede requerir información adicional. Estamos a su disposición para responder a sus preguntas durante su próxima consulta, o por teléfono o el mismo día de la intervención, en cualquier caso, antes de la anestesia.

Gracias por enviarnos su **consentimiento manuscrito firmado y fechado**, indicando su acuerdo sobre el implante de goma de silicona, la cicatriz axilar de 8 cm, la anestesia general y la imposibilidad de obtener una simetría perfecta.

## NOTAS PERSONALES

